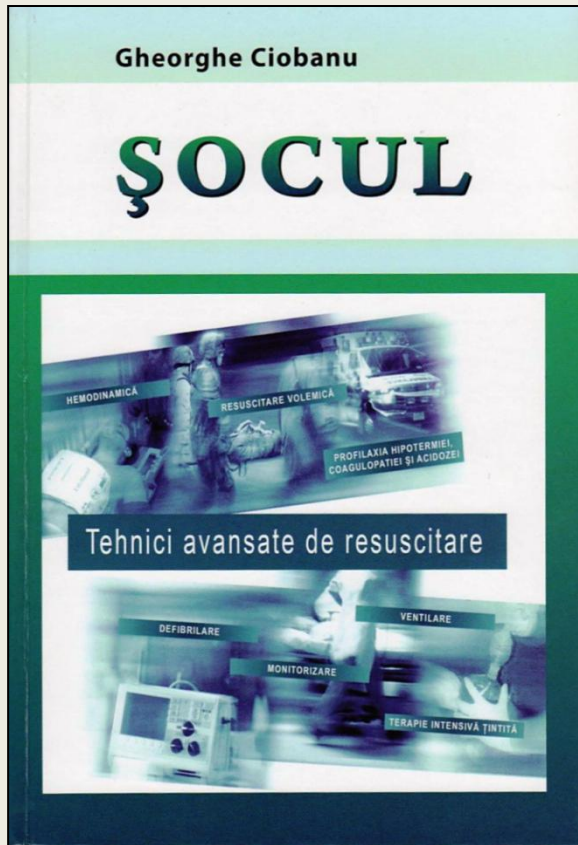



Activitatea Editorială (2011)

- Monografii, Ghiduri Naționale și Practice 4**
- Articole în Reviste de Circulație Internațională 41**
- Articole în Reviste Naționale Recenzate 71**
- Teze la Congrese Naționale și Internaționale 37**





Imagini pentru chirurgii

Chirurgia (2011) 106, 269-272
 No. 2 - Martie - Aprilie
 Copyright © Călin

Anevrism al venei iliace comune drepte: prezentare de caz și revista literaturii

Gh. Ghidirim, I. Mișin, I. Gagauș, E. Condrațchi

Centrul Național Științifico-Practic de Chirurgie Hepato-Bilio-Pancreatice, Universitatea de Științe Medicale și Farmacie "N.S. Timonov", Centrul Național Practico-Științifico de Medicină de Urgență, Chișinău, Republica Moldova

Rezumat

Anevrismul primei ale venei iliace sunt extrem de rare, se diagnostică cu dificultate și apar în lipsa unei cauze medii cardiovasculari sau anevrismului aortico-iliac. Acesta prezintă pericol în potențialul său de dezvoltare a unor complicații fatale ca embolia pulmonară, ruptura anevrismului și tromboze venoase profunde. În literatura anglo-saxonă sunt descrise două tipuri de anevrisme ale venei iliace: Davidson și anevrismul MIV sau care a fost spatiat cu dactil în abdomen, cel al membrului inferior drept și o formație palpabilă în fosa iliacă dreaptă. La momentul prezentării (2) determinăm o formație înălțată în canalul drept inferior al abdomenului, confirmată prin investigații computerizate (CT). S-a intervenit chirurgical prin anevrismectomie și venotomie iliacă. Evoluția postoperatorie feld complexă. La 36 luni postoperatorie pacatul este asimptomatic.

Caracteristici anevrism venos, venotomie, vene iliacă comună

Abstract

Iliac vein aneurysm: a case report
 Primary iliac vein aneurysm is extremely rare being diagnosed as anomaly without any history of trauma, cardiovascular

pathology or arteriovenous fistula. This clinical condition has a high rate of potentially fatal complications pulmonary embolism, rupture aneurysm, deep vein thrombosis. There are only 7 cases of iliac vein aneurysm described in the literature. We describe an additional case of a 39-year-old patient presented with abdominal pain, right lower limb aching and palpable mass in the right iliac area. Ultrasound (US) revealed a liquid formation, confirmed by computer tomography (CT). Surgical removal of the aneurysm with iliac venotomy was performed. Postoperative evolution was successful. The patient is asymptomatic during 36 months follow-up.

Key words: venous aneurysm, venotomy, common iliac vein

Introducere

Anevrismul venei sale o boală vasculară rară (1-6) care se poate dezvoltă oricând în epuarea venoasă (5) și este depășit de sân și vene (3) ca posibilă complicație fatală (1-6). În literatura de specialitate sunt descrise cauză specifică de anevrismul anevrismului, sau anevrismul clinic variat (1,6).

Prezentăm un caz de anevrism al venei iliace comune drepte, evaluat prin investigații computerizate și venotomie iliacă și rețeta literaturii la acest capitol.

Caz clinic

Relevant: A, MIV sau care s'apă spat în 7 zile de la debutul maldocii, prezentat datorită formării palpabile în regiunea fose iliace drepte, gravată dactil al membrului inferior drept, durată, palpabilă nălb în 77% Pacientul nărb și din punctul de vedere al traumelor, tratament anti-

Correspondență: Conf. Dr. Igor Măg, Centrul Național Științifico-Practic de Chirurgie Hepato-Bilio-Pancreatice, Universitatea de Științe Medicale și Farmacie "N.S. Timonov", Chișinău, Republica Moldova. E-mail: igor.mag@smc.md

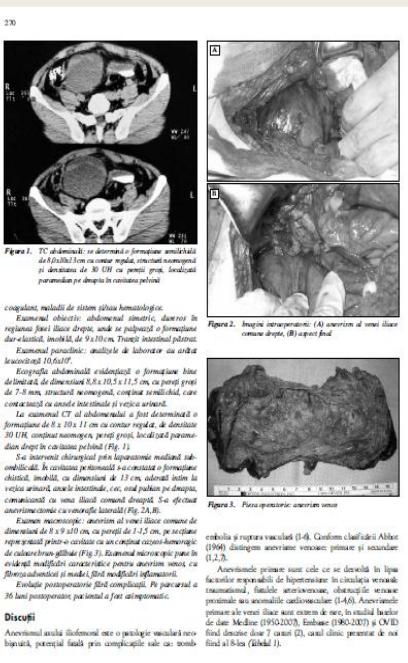


Figura 1. CT abdominal: se detonează o formație anevrismală de fluid în fosa cu conținut nărb, dimensiuni nărb și densitate de 30 HU cu perete gros, localizat paravascular drept în canala iliacă inferioară.

Figura 2. Imagine intraoperatorie: (A) anevrism al venei iliace comune drepte; (B) venotomie iliacă.

Figura 3. Foto-patologică: anevrism venos

Ghidirim Gh., Mișin I., Gagauș I., Condrațchi E.

Anevrism al venei iliace comune drepte: prezentare de caz și revista literaturii.

Chirurgia (Bucur.), 2011, vol. 106, no.2, p.269-272.

ISI Impact Factor (2010): 0.56



CASE REPORTS

NON-OPERATIVE TREATMENT FOR GALL-STONE ILEUS - A CASE REPORT

MIȘIN I., GHIDIRIM GH., ZASTAVNITSKY GH.

First Department of Surgery, St. Ann's Hospital and Laboratory of St. Ann's Hospital, Emergency Medicine, Department of Medical University, Chișinău, Republic of Moldova

Gall-stone ileus (GSI) is a mechanical obstruction and a rare complication of cholelithiasis. The treatment options are conservative, usually the cholecystectomy or laparotomy. A conservative treatment of the gall-stone ileus has been reported, only few papers have published in the literature. We report the case of a 60-year-old female patient presenting with gall-stone ileus. Conservative treatment was successful. Evolution of the disease and a successful non-operative treatment. The management of GSI was published for the first time in our country. We present a case of GSI with a successful non-operative treatment. The management of GSI was published for the first time in our country.

GSI may be treated with a high success rate, but the success rate is lower if the patient is older than 70 years, female, and has a long history of gallstones. In our case, the patient was 60 years old, female, and had a long history of gallstones. The success rate was high.

We describe an additional clinical case of GSI with a spontaneous resolution in a 60-year-old female patient with severe cardiovascular comorbidities which was managed conservatively. The management of GSI was published for the first time in our country. We present a case of GSI with a successful non-operative treatment. The management of GSI was published for the first time in our country.

DISCUSSION

Due to the progressive rise in the proportion of gallstone patients in the western world, GSI is assuming an increasing significance. The first description of GSI is attributed to the Italian surgeon Giovanni Galletti in 1842, and about 50% of patients present a history of gallstone disease (1). Besides gallstones, other etiologies such as biliary strictures, biliary polyps, and biliary parasites have been reported (2).

The prevalence of GSI is reported to be between 0.1% and 0.2% (3). The most common site of obstruction is the ileocecal junction (4). The most common presentation is abdominal pain and distension (5). The most common complication is bowel obstruction (6). The most common cause of death is perforation of the bowel (7). The most common cause of death is perforation of the bowel (7). The most common cause of death is perforation of the bowel (7).

CASE REPORT

The patient is a 60-year-old female with a long history of gallstones. She presented with abdominal pain and distension. The diagnosis was confirmed by CT scan. The patient was treated conservatively with success.

The patient is a 60-year-old female with a long history of gallstones. She presented with abdominal pain and distension. The diagnosis was confirmed by CT scan. The patient was treated conservatively with success.

Fig. 1. Abdominal CT scan showing mass in the right iliac area.

Fig. 2. Abdominal CT scan showing dilatation of the ileum and a collapsed mass in the right iliac area.

Fig. 3. Intraoperative image showing the gallstone ileus.

Fig. 4. Postoperative image showing the ileum after resection of the gallstone.

Mișin I., Ghidirim Gh., Zastavniy Gh.

Non-operative treatment of gall-stone ileus.

Polish Journal of Surgery. 2011, 83(4), p.223-226. (ISSN 0032 – 373X)



Cazul clinic Analele de Chirurgie, Iept, 2011, Vol. 7, Nr. 1 [ISSN 1584 - 9341]

PSEUDOMYXOMA PERITONEI DE APPENDICEAL ORIGIN – AN UNUSUAL CAUSE OF ABDOMINAL COMPARTMENT SYNDROME: CASE REPORT.

I. Mishin, G. Ghidirim, G. Zastavniy, M. Voizian
First Department of Surgery "N. Anestiadi"
"N. Testeniucanu" University of Medicine, Kishinev, Moldova.

PSEUDOMYXOMA PERITONEI DE APPENDICEAL ORIGIN – AN UNUSUAL CAUSE OF ABDOMINAL COMPARTMENT SYNDROME: CASE REPORT (ABSTRACT): A 75-year old male patient was admitted with clinical features of tensioned ascites, dyspnea for the last two weeks. He had a history of appendectomy five years previously. During the first 24-hours in the intensive care unit (ICU) the patient required high volume of iv infusions and vasopressors for correction of hypotension and oliguria. Computed tomography revealed characteristic signs for pseudomyxoma peritonei. Grade III Abdominal Compartment Syndrome (ACS) was detected by monitoring the intra-abdominal pressure via the bladder and the patient was scheduled for decompressive laparotomy. During decompressive laparotomy surgical debulking, peritoneal stripping combined with intraoperative hyperthermic intraperitoneal chemotherapy with 5FU were performed. After surgical decompression the patient's condition improved, the postoperative period was uneventful. During a 14 month follow-up period the patient was free of disease recurrence. To the best of our knowledge this is the first case of pseudomyxoma peritonei (PMP) induced intraabdominal hypertension and ACS successfully treated by surgical debulking, peritoneal stripping combined with intraoperative hyperthermic intraperitoneal chemotherapy with 5-FU.

KEY WORDS: PSEUDOMYXOMA PERITONEI • ABDOMINAL COMPARTMENT SYNDROME

Correspondence to: Igor Mishin MD, Ph.D. az. Machechay 52, ap.60, 2001, Kishinev, Moldova. Tel: (+ 37322) 83-24-65. Fax: (+ 37322) 52-20-68, e-mail: mishin_igor@mail.ru

INTRODUCTION
Intra-abdominal hypertension (IAH) is defined as sustained or repeated pathologic elevation of abdominal pressure over 12 mmHg [1].
Abdominal compartment syndrome (ACS) is defined as the adverse physiologic effect of increased intraabdominal pressure (IAP) [2]. Elevated IAP can be induced by increased intra-abdominal volume (ascites, blood, tumors, and pregnancy) or conditions that limit the expansion of the abdominal wall (trauma), the development of IAH-induced multiple organ dysfunction and failure appears when abdominal pressure is over 10 - 15 mmHg [1, 3]. Abdominal compartment syndrome in patients with malignancy such as large ovarian cystadenoma [3-7], massive neoplastic ascites [3], ovarian tumor (granulosa cell tumor) [6] and pseudo-Meigs's syndrome [7] were recently published.
The authors present an additional case of ACS due to malignancy and the first Pseudomyxoma peritonei (PMP)-induced ACS case.

* received date: 10.12.2009
accepted date: 15.02.2010

86

Cazul clinic Analele de Chirurgie, Iept, 2011, Vol. 7, Nr. 1 [ISSN 1584 - 9341]

CASE REPORT

In February 2008, a 75-year old male patient was admitted with clinical features of tensioned ascites, dyspnea for the last two weeks. He had a history of appendectomy in 2004 for mucinous cystadenoma. On physical examination, the abdomen was largely distended with a significant amount of ascites (Fig. 1).




Fig. 1 Largely distended abdomen with a significant amount of ascites.

During the first 24 h in the ICU the patient required 5300 ml infusion and vasopressors for oliguria (the urine output was 20.8 ml/h) and hypotension (systolic blood pressure 100 mm Hg). The ultrasoned (US) and computed tomography (CT) revealed characteristic signs for pseudomyxoma peritonei [8]: low-attenuation mucinous ascites (10 HU) and associated scalloping of the liver margins and hypodense peritoneal implants with bowel implants (Fig. 2).

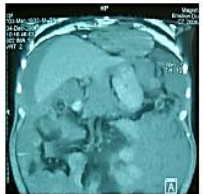


Fig. 2 Abdominal CT-scan demonstrating mucinous ascites and scalloping of the liver margins.

87

Cazul clinic Analele de Chirurgie, Iept, 2011, Vol. 7, Nr. 1 [ISSN 1584 - 9341]

The IAP measured using a Foley catheter (according to the technique described by Kron IL et al) [1, 9] was 40 cm H₂O or 29 mm Hg. With the diagnosis of pseudomyxoma peritonei complicated with ACS the patient was taken for decompressive laparotomy. During surgical debulking, peritoneal stripping combined with intraoperative hyperthermic intraperitoneal chemotherapy with 5-FU 750 mg/m² at 43°C was performed. Fifteen liters of mucinous component and 5 kg of solid component were removed from the peritoneal cavity (Fig. 3).

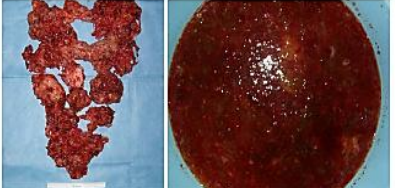


Fig. 3 Solid component removed from the peritoneal cavity (left) and mucinous component removed from the peritoneal cavity (right).

Immediately after surgery the urine output increased from 20.8 ml/h to 110 ml/h and dyspnea resolved. Since our patient developed ACS, we considered the extension of surgery to the Sugarbaker procedure unnecessary [10, 11]. Intraoperative hyperthermic chemotherapy with 5-FU 750 mg/m² was administered until the 5th postoperative day. Histologically, the benign form of disseminated peritoneal adenomucinosis was diagnosed (Fig. 4) [12]. The postoperative period was uneventful and the patient discharged on the 15th postoperative day, the patient being scheduled for close follow-up.

DISCUSSION
Abnormally elevated intraabdominal pressure (over 12 mm Hg) is defined as intraabdominal hypertension; if unrecognized or untreated, it can lead to abdominal compartment syndrome – a condition defined as adverse physiologic consequence of acutely increased intraabdominal pressure [1,13,14].
Prolonged unrelieved elevated intraabdominal pressure over 20 mmHg can induce cardiopulmonary dysfunction, renal failure, visceral ischemia, shock and death [13,14]. Under these circumstances urgent surgical decompression is recommended.
Intra-abdominal hypertension and abdominal compartment syndrome is frequently diagnosed in critically-ill patients following severe abdominal trauma, major abdominal surgery, ruptured abdominal aortic aneurysm, intra- or retroperitoneal hemorrhage, and thermal injury. Less common causes include abdominal neoplasm, tensioned ascites, and pancreatitis or massive fluid resuscitation for sepsis [15-17].

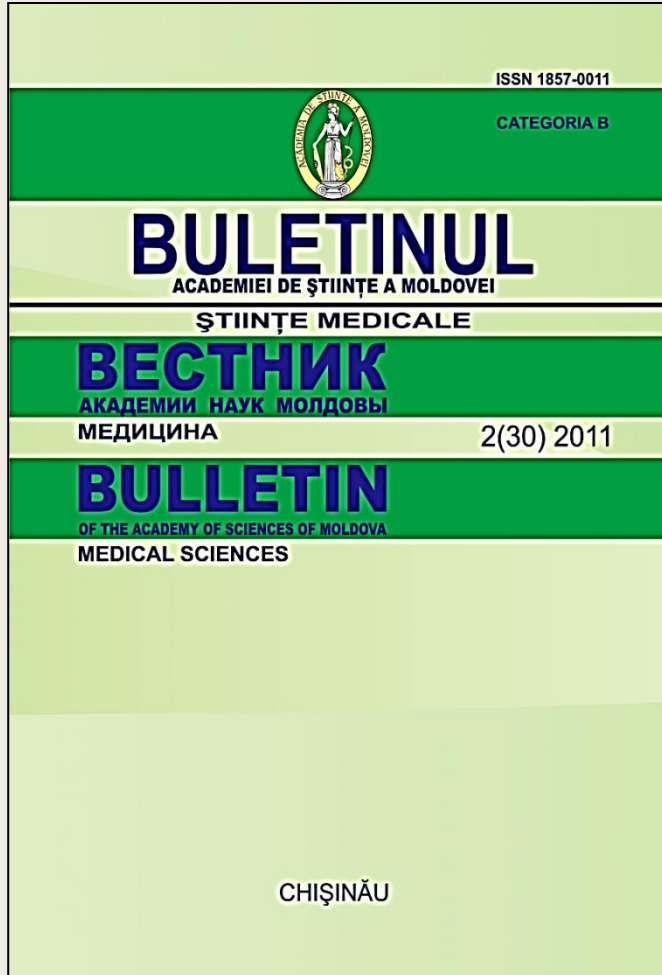
88

Mishin I., Ghidirim Gh., Zastavniy Gh., Voizian M.

Pseudomyxoma peritonei of appendiceal origin – an unusual cause of abdominal compartment syndrome.

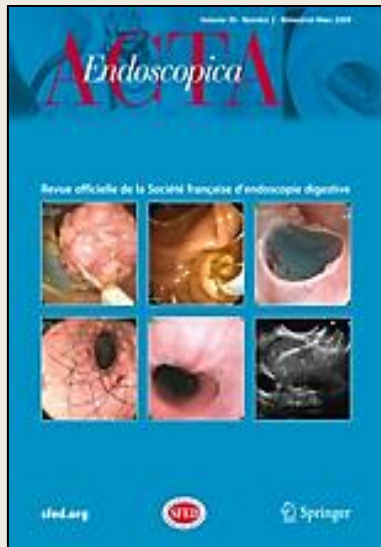Jurnalul de Chirurgie (Iasi), 2011, vol.7, no.1, p.86-92. (ISSN 1584 – 9341)





Centrul Național Științifico-Practic de Medicină Urgentă a finanțat editarea numărului 2(30), 2011 al revistei “Buletinul Academiei de Științe a Moldovei (Științe Medicale)” unde au fost publicate articole științifice (45) ale colaboratorilor instituției.





Impact
Factor: 0.123

Acta Endosc.
DOI 10.1007/s10190-010-0128-6

CAS CLINIQUE / CASE REPORT

Lipomes géants coliques

Giant colonic lipomas

L. Mnif · A. Amouri · N. Tahri



Impact
Factor: 1.662

60 Original article

Endoscopic treatment of esophageal varices in advanced liver disease patients: band ligation versus cyanoacrylate injection

Marcus Melo Martins Santos, Luciano Henrique Lenz Tolentino, Rodrigo Azevedo Rodrigues, Frank Shigueo Nakao, Maria Rachel da Silveira Rohr, Gustavo Andrade de Paulo, Mario Kondo, Angelo Paulo Ferrari and Emelindo Della Libera

Background The results of variceal band ligation (VBL) in patients with advanced liver disease are unknown. Cyanoacrylate injection (CI) might have a better outcome than VBL in the treatment of esophageal varices (EV) in these patients.

Aim To compare VBL and CI in the treatment of EV in patients with advanced liver disease.

Patients and methods Thirty-eight patients with medium or large EV and Child-Pugh index of at least eight were randomized into two groups: VBL ($n=20$) and CI ($n=18$). The patients were followed-up for at least 6 months after the end of treatment. Main outcomes were eradication, bleeding, mortality, complication, and recurrence rates.

Results Variceal eradication rates were similar in the VBL and CI groups (90 vs. 72%, $P=0.59$). Mean number of sessions until eradication was 3.17 and 3, respectively. Bleeding episodes until eradication were equally observed in both groups ($P=0.17$). Mortality (55 vs. 56%, $P=0.52$) and major complication rates (5 and 17%, $P=0.32$) were similar. Chest pain with dysphagia was more frequent in the CI group (55.6 vs. 10%, $P=0.004$). A higher risk of

variceal recurrence was observed in the CI group (53 vs. 57%, $P=0.04$).

Conclusion No significant differences between the VBL and CI groups were observed in the treatment of EV in patients with advanced liver disease regarding mortality, variceal eradication, and major complications rates. However, minor complications and variceal recurrence were significantly more common in the CI group. In addition, there was a clear trend toward more bleeding episodes in patients included in the CI group. *Eur J Gastroenterol Hepatol* 23:60–65 © 2011 Wolters Kluwer Health | Lippincott Williams & Wilkins.

European Journal of Gastroenterology & Hepatology 2011, 23:60–65

Keywords: band ligation, cyanoacrylate, esophageal varices, liver cirrhosis, portal hypertension

Division of Gastroenterology, Federal University of São Paulo, Andaraí/Ita Cláudio, São Paulo, SP, Brazil

Correspondence to: Dr Marcus Melo Martins Santos, MD, Division of Gastroenterology, Federal University of São Paulo, Rua Pedro de Toledo, 7152-9, Andaraí/Ita Cláudio 04239-000 São Paulo, SP, Brazil
Tel: +55 71 32700002; fax: +55 11 52704050; e-mail: marcus.ms@unfesp.br

Received 14 May 2010 Accepted 8 October 2010





Journal of Surgical Research ■, e1-e6 (2011)
doi:10.1016/j.jss.2011.06.040

The Feasibility and Safety of Laparoscopic Splenectomy for Massive Splenomegaly: A Comparative Study

Zhong Wu, M.D.,* Jin Zhou, M.D.,† Yichao Wang, M.D.,* and Bing Peng, M.D., Ph.D.*¹

*Department of Hepato-Pancreatic-Biliary Surgery; and †Department of Gastrointestinal Surgery, West China Hospital, Sichuan University, Chengdu, Sichuan, China

Originally submitted February 18, 2011; accepted for publication June 16, 2011



Clin J Gastroenterol
DOI 10.1007/s12328-011-0229-6

CASE REPORT

Fulminant type of emphysematous pancreatitis has risk of massive hemorrhage

Hirotake Komatsu · Hiroshi Yoshida · Hiroki Hayashi · Naoaki Sakata · Takanori Morikawa · Tohru Onogawa · Fuyuhiko Motoi · Toshiki Rikiyama · Yu Katayose · Shinichi Egawa · Morihisa Hirota · Tooru Shimosegawa · Michiaki Unno

Impact Factor: 2.239

Int J Biol Med Res. 2011; 2(1): 450-452

Contents lists available at BioMedSciDirect Publications

International Journal of Biological & Medical Research

Journal homepage: www.biomedsciirect.com



Case Report

An unusual presentation of a splenic abscess as a paraumbilical sinus

I N Akinwunmi^a, R A Akinola^b, OT Ajai^c, G O G Awosanya^b, R I Osooji^c, M Erinoso^a, O H Elebute^b, M.a. Bankole^c

^a Department of Paediatrics, Lagos State University Teaching Hospital, Ikeja, Lagos, Nigeria.

^b Department of Radiology, College of Medicine, Lagos State University Teaching Hospital, Ikeja, Lagos, Nigeria.

^c Paediatric Surgery Unit, Department of Surgery, College of Medicine, Lagos State University Teaching Hospital, Ikeja, Lagos, Nigeria.

Kouritas et al. World Journal of Emergency Surgery 2011, 6:19
<http://www.wjes.org/content/6/1/19>




REVIEW

Open Access

Spontaneous expulsion from rectum: a rare presentation of intestinal lipomas

Vasileios K Kouritas^a, Ioannis Baloyiannis, Georgios Koukoulis, Ioannis Mamaloudis, Dimitris Zacharoulis and Matheos Eftimiou





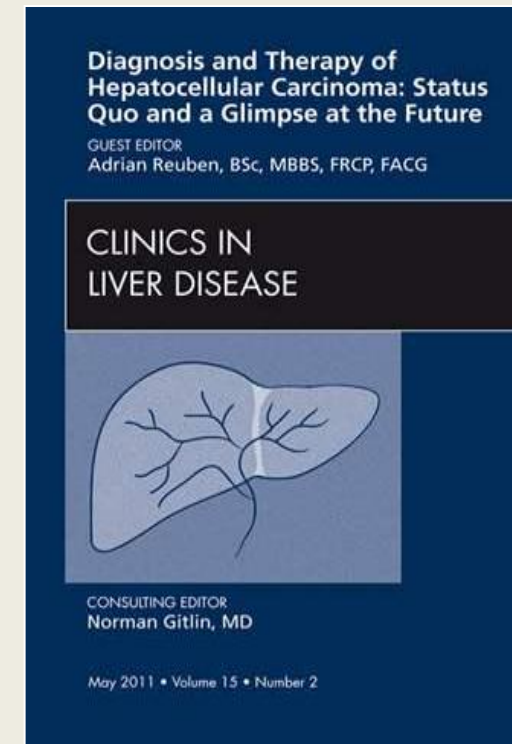
Expandable Stents for Benign Esophageal Disease

Kulwinder S. Dua, MD, FRCP (Edinburgh), FRCP (London)

KEYWORDS

- Self-expandable esophageal metal stent
- Self-expandable esophageal plastic stent
- Biodegradable stent • Refractory benign esophageal stricture
- Esophageal perforation • Esophageal leak • Esophageal fistula
- Achalasia

Impact Factor: 2.290



Care of the Liver Transplant Candidate

Hui-Hui Tan, MBBS, MRCP(UK)^{a,*}, Paul Martin, MD, FRCP, FRCPI^b

KEYWORDS

- Chronic liver disease • Cirrhosis • Decompensation
- Surveillance • Prophylaxis • Acute liver failure

Manuale, ghiduri

- Ciobanu, Gh. *Managementul serviciului de urgență în sistemul sănătății publice al Republicii Moldova*. Ch., Î.S. F.E- “Tipografia Centrală”, 2011. 540 p. ISBN 978-9975-53-004-0
- Ciobanu, Gh. *Șocol*. Ch., SRL “Nova-Imprim”, 2011.p. 424 ISBN 978-9975-4224-1-3
- Crivceanschi, L. *Urgențe medicale. Ghid practic. Ed. a 4-a, rev. și compl.* – Ch., Tipografia AȘM, 2011. 960 p. ISBN 978-9975-62-288-2

Elaborări metodice

- Ciobanu Gh., Oglindă A. *Actualități în profilaxia, diagnosticul și tratamentul bronșiolitei acute .Recomandare metodică*. Ch., f/t, 2011, 25p.

Articole în Reviste de Circulație Internațională Cu impact factor

- Ghidirim, Gh.; Mișin, I.; Ignatenco, S.; Șor, E. *Chist al mezocolonului descendent*. Chirurgia (Bucur.), 2010, 105(6), 855-858. ISSN 1221-9118. (IF, 0.56).
- Ghidirim, Gh.; Mișin, I.; Gagauz, I.; Condrațchi, E. *Anevrism al venei iliace comune drepte, prezentare de caz și revista literaturii*. Chirurgia (Bucur.), 2011, 106(2), 269-272. ISSN 1221-9118. (IF, 0.56).
- Ghidirim, Gh.; Mishin, I.; Zastavitsky, Gh. *Pseudomyxoma peritonei presenting with inguinal hernia*. Chirurgia (Bucur.), 2011, 106(4), 527-529. ISSN 1221-9118. (IF, 0.56).

Fără impact factor

- Axenti, A.; Poneatenco, D.; Catanoi, S. *Managementul pacienților cu ureterolitiaza obstructivă, complicată cu urosepsis (experiența secției de urologie a CNȘPMU – 2006-2010)*. Archives of the Balkan Medical Union. 2011; vol.46, no.4 (supl.) , 93-94. (ISSN 0041-6940)
- Bernaz, E. *Perspectiva administrării remediului medicamentos în diferite forme farmaceutice pentru tratamentul bolnavilor în staționar*. Archives of the Balkan Medical Union. 2011; vol.46, no.4 (supl.), 121-124. (ISSN 0041-6940)
- Borovic, E.; Pavlovschi, E. *Sindromul de compartiment în ortopedie (revista literaturii)*. Archives of the Balkan Medical Union. 2011; vol.46, no.4 (supl.), 45-49. (ISSN 0041-6940)
- Calistru, A.; Verega, G.; Șapovalov, I.; Smolnițchi, R.; Gladun, V. *Managementul traumatismelor vaselor magistrale ale aparatului locomotor*. Archives of the Balkan Medical Union. 2011; vol.46, no.4 (supl.) , 54-56. (ISSN 0041-6940)
- Calistru, A.; Verega, G.; Șapovalov, I.; Smolnițchi, R.; Gladun, V. *Managementul amputațiilor traumatice ale segmentelor mari*. Archives of the Balkan Medical Union. 2011; vol.46, no.4 (supl.) ,85-87. (ISSN 0041-6940)
- Ciobanu Gh. *Hipertension and hypertensive crises in women. Scripta Scientifica Medica, 2011; vol. 43 (6), CD-S, 5. ISSN 0582 – 3250*
- Ciobanu, Gh .; Baltaga, R.; Șandru, S.;Cobâlețchi, S.; Chesov,I. *Aplicarea protocolului instituțional de antibioticoprofilaxie chirurgicală în CNȘPMU în cadrul măsurilor de implementare a fișei de siguranță chirurgicală conform OMS*. Archives of the Balkan Medical Union. 2011; vol.46, no.4 (supl.), 106-108. (ISSN 0041-6940)
- Ciobanu, Gh. *Management des hemorrhagies secondaires de traumatismes majeurs*. Archives of the Balkan Medical Union. 2011; vol.46, no.4 (supl.), 7-14. (ISSN 0041-6940)
- Ciobanu, Gh. *Urgences hypertensives chey les femmes*. Archives of the Balkan Medical Union. 2011; vol.46, no.4 (supl.), 14-20. (ISSN 0041-6940)

- Ciobanu, Gh. Vovc, L.; Ciumas, Ie.; Crasiuc, Iu.; Blîndu, I.; și alt. *Studiul epidemiologiei urgențelor medico-chirurgicale în populația Republicii Moldova*. Archives of the Balkan Medical Union. 2011; vol.46, no.4 (supl.), 20-36. (ISSN 0041-6940)
- Ciobanu, Gh.; Crudu, *Studiul urgențelor medico-chirurgicale în structura mortalității populației Republicii Moldova*. Archives of the Balkan Medical Union. 2011; vol.46, no.4 (supl.), 36-39. (ISSN 0041-6940)
- Croitor, Gh. ; Darciuc, M.; Tocarciuc, V.; Palanschi, S.; Hîncota, D. *Osteosinteza femurului cu tija centromedulara zavorita la pacientul politraumatizat*. Archives of the Balkan Medical Union. 2011; vol.46, no.4 (supl.), 103-105. (ISSN 0041-6940)
- Croitor, Gh.; Darciuc, M.; Bețișor, A.; Boleac, D. *Complicațiile septice după artroplastia totală de șold*. Archives of the Balkan Medical Union. 2011; vol.46, no.4 (supl.), 74-77. (ISSN 0041-6940)
- Croitor, Gh.; Hîncota, D.; Zlatin, ; Buldumac, V.; Stavinschi, Iu.; Croitor, P. *Managementul fracturilor deschise ale femurului distal*. Archives of the Balkan Medical Union. 2011; vol.46, no.4 (supl.) , 49-50. (ISSN 0041-6940)
- Darciuc, D. *Eficiența ventralizării tuberosității tibiale în tratamentul chirurgical fracturilor de patela*. Archives of the Balkan Medical Union. 2011; vol.46, no.4 (supl.), 61-63. (ISSN 0041-6940)
- Darciuc, M. *Principiile de tratament în fractura deschisă (Revista literaturii)*. Archives of the Balkan Medical Union. 2011; vol.46, no.4 (supl.), 98-102. (ISSN 0041-6940)
- Glavan, A.; Leonti B. *Traumatismul ca problemă medico-socială în Republica Moldova*. Archives of the Balkan Medical Union. 2011; vol.46, no.4 (supl.), 43-45. (ISSN 0041-6940)
- Glavan, I.; Marina, I.; Peciul, A.; Dogaru-Peciul, C. *Recomandări de management a traumatismelor cranio-cerebrale în practica medicului de familie*. Archives of the Balkan Medical Union. 2011; vol.46, no.4 (supl.) ,57-58. (ISSN 0041-6940)
- Glavan, I.; Bolduma, D.; Burunsus, V.; Jizdan, E.; Toma, S. *Recomendații moderne în diagnosticul și tratamentul traumatismului cranio-cerebral usor*. Archives of the Balkan Medical Union. 2011; vol.46, no.4 (supl.) , 77-79. (ISSN 0041-6940)

- Hîncota, D. *Complicațiile și consecințele tratamentului chirurgical al fracturilor femurului distal (revista literaturii)*. Archives of the Balkan Medical Union. 2011; vol.46, no.4 (supl.), 71-73. (ISSN 0041-6940)
- Kusturov, V.; Croitor, P. ; Kusturova, A. *Embolia lipidică complicație a bolii traumatice*. Archives of the Balkan Medical Union. 2011; vol.46, no.4 (supl.),82-85. (ISSN 0041-6940)
- Mishin, I.; Ghidirim, Gh, ; Zastavniisky, Gh., Vozian, M. *Pseudomyxoma peritonei of appendiceal origin – an unusual cause of abdominal compartment syndrome, case report*. Jurnalul de Chirurgie (Iasi), 2011, 7(1), 86-92. (ISSN 1584 – 9341)
- Mishin, I.; Ghidirim, Gh.; Zastavniisky, Gh. *Non-operative treatment of gallstone ileus*. Polish Journal of Surgery. 2011, 83(4), 223-226. (ISSN 0032-373X)
- Onufrei, I.;Vlah, I.;Zaharia, S.; Șor, E. *Managementul în hemoragiile digestive*. Archives of the Balkan Medical Union. 2011; vol.46, no.4 (supl.),87-89. (ISSN 0041-6940)
- Paladii, I.; Ghidirim, Gh.; Kusturov, V.; Vizitiu, A., *Managementul în traumatismul pelvioabdominal cu riscul dezvoltării hemoragiilor intra- și retroperitoneale*. Archives of the Balkan Medical Union. 2011; vol.46, no.4 (supl.) , 80-82. (ISSN 0041-6940)
- Postolache, R.; Glavan, I.; Burunsus, V.; Plotnicu, S. *Managementul traumatismelor cranio-vertebrale*. Archives of the Balkan Medical Union. 2011; vol.46, no.4 (supl.) , 63-65. (ISSN 0041-6940)
- Scurtov, N.; Ciobanu, Gh.; Rezneac, L.; Catanoi, N.; Ciubotaru, E.; Codreanu,O.; Lișinschi, G. *Managementul prespitalicesc a căilor aeriene la pacienții cu traumatism cranio-cerebral sever*. Archives of the Balkan Medical Union. 2011; vol.46, no.4 (supl.), 118-121. (ISSN 0041-6940)
- Zelenschi, V.; Pascari, V.; Birman, M.; Andronic, V.; Borovic, E.; Manea, Gh.; Dumneanu, A. *Osteosinteza cu placă a fracturilor diafizare de claviculă*. Archives of the Balkan Medical Union. 2011; vol.46, no.4 (supl.) ,94-95. (ISSN 0041-6940)

Articole în Reviste Naționale Recenzate

• Categoria B

- Bernaz, E.; Ciobanu, Gh.; *Caracteristica consumului și stocurilor de medicamente în farmaciile spitalicești, suport important în asigurarea calității actului medical*. Curierul Medical. 2011, 5(323), 51-55. ISSN 1875-0666

- Bernaz, E.; Ciobanu, Gh.; *Safta, V. Pharmaceutical service tasks in emergency situations*. Curierul Medical. 2011, 5(323), 42-50. ISSN 1875-0666

- Burunsus, V., Glavan, I. *Boală moyamoya, epidemiologie, etiopatogenie, fiziopatologie și anatomopatologie*. Sănătate publică, economie și management în medicină. 2011, 1(36), 61-66. ISSN 1729-8687

- Gornea, F.; Marin, I.; Croitor, Gh.; Darciuc, M.; Croitor, P. *Artroplastie șoldului în tratamentul fracturilor de cotil și consecințele lor*. Curierul Medical. 2011, 7(320), 42-47. ISSN 1875-0666

- Pîsla, M. *National System for Preparedness and Response to Public Health Emergencies*. Curierul medical. 2011, 3(31), 61-67. ISSN 1875-0666

- Pîsla, M. *Evaluarea siguranței spitalelor din Republica Moldova*. Sănătate publică, economie și management în medicină. 2011, 5(40): 36-43. ISSN 1729-8687

• Categoria C

- Axenti, A.; Dumbrăveanu, I.; Bragaru, A. *Nefrostomia percutanată ecoghidată în tratamentul uropatiei obstructive*. Buletinul Academiei de Științe a Moldovei (Științe Medicale) . 2011, nr.2 (30), 150-152. ISSN 1857-0011

- Beschieru, E.; Ghidirim, Gh.; Rojnoveanu, Gh.; Kusturov, V.; Pleșco, E. *Tratamentul miniinvaziv al bilomei gigante la un pacient politraumatizat (caz clinic)*. Anale științifice ale Universității de Medicină și Farmacie "Nicolae Testemițanu". Ch., 2011, 4, 92-97. ISSN 1857-1719.

- Borovic, E.; Chisacova, M.; Negară, N.; Hîncota, D.; Pavlovschi, E. *Particularitățile dinamicii schimbărilor indicilor sistemului hemostazei ale sîngelui la accidentații cu severitate medie și înaltă a politraumatismului cu preponderența leziunilor aparatului locomotor*. Buletinul Academiei de Științe a Moldovei (Științe Medicale) . 2011, nr.2 (30), 156-159. ISSN 1857-0011

- Borovic, E.; Zelenschi, V.; Sidorenco, A.; Pavlovschi, E. *Rolul determinării nivelului de interleukine în prognosticul dezvoltării și evoluției proceselor inflamatorii la accidentații cu politraumatisme*. Buletinul Academiei de Științe a Moldovei (Științe Medicale) . 2011, nr.2 (30),159-162. ISSN 1857-0011

- Burunsus, V.; Glavan, I.; Marina, I.; Postolache, R.; Guranda, V.; Ciorescu, E., Deliu, C.; Crivorucica, I. *Leziunile axonale difuze ale creierului*. Buletinul Academiei de Științe a Moldovei Științe Medicale. Materialele simpozionului al XII-lea al Neurologilor și Neurochirurgilor Chișinău-Iași 9-10 iunie 2011. Ch., 2011, nr. 1(29), 20-25. ISSN 1857-0011

- Ciobanu, Gh.; Mișin, I.; Borovic, E. *Activitatea Centrului Național Științifico-Practic de Medicină Urgență în Sfera Științei și Inovării în anul 2010*. Buletinul Academiei de Științe a Moldovei (Științe Medicale) . 2011, nr.2(30), 14-20. ISSN 1857-0011.

- Ciobanu, Gh. *Obiectivele de dezvoltare a asistenței medicale de urgență în Republica Moldova pentru anii 2011-2015*. Buletinul Academiei de Științe a Moldovei (Științe Medicale). 2011, nr.2 (30), 7-14. ISSN 1857-0011

- Ciobanu, Gh. *Sepsisul, sepsisul sever și șocul septic – realități și realizări*. Buletinul Academiei de Științe a Moldovei (Științe Medicale) . 2011, nr.2 (30), 33-43. ISSN 1857-0011

- Ciobanu, Gh. *Syndromes coronariens aigus*. Buletinul Academiei de Științe a Moldovei (Științe Medicale) . 2011, nr.2 (30), 248-259. ISSN 1857-0011

- Ciobanu, Gh. *Traumatismele prin accidente rutiere în RM și măsurile de intervenție pentru diminuarea consecințelor acestora*. Buletinul Academiei de Științe a Moldovei (Științe Medicale). 2011, nr.2 (30), 25-33. ISSN 1857-0011

- Ciobanu, Gh.; Pîsla, M. ; Ostaficiuc, R. *Cu privire la algoritmul de triaj medical rapid TRAMIN*. Buletinul Academiei de Științe a Moldovei (Științe Medicale) . 2011, nr.2 (30), 20-25. ISSN 1857-0011

- Ciobanu, Gh.; Rabovila, A.; Gherman, O.; Stoian, E. *Managementul durerii toracice în prespital*. Buletinul Academiei de Științe a Moldovei (Științe Medicale) . 2011, nr.2 (30), 44-47. ISSN 1857-0011

- Croitor, Gh. , Darciuc, M.; Bețișor, A. , Gherghelejiu, A.; Croitor, R. *Artroplastia totală în coxartroza secundară displaziei de dezvoltare a șoldului total hip replacement în hip osteoarthritis secondary to hip dysplasia*. . Materialele celui de-al VII-lea Congres al Ortopezilor - Traumatologi din Republica Moldova „AOTRM-50 de ani”. Arta Medica, 2011, 2(45),Supl.,80-82. ISSN 1810-1852

- Croitor, Gh.; Cobîlețchi, S.; Buldumac, V.; Stavinschi, Iu.; Palanschii, S.; Hîncota, D. *Osteosinteza centromedulară cu tijă zăvorîtă în fracturi de femur*. Materialele celui de-al VII-lea Congres al Ortopezilor - Traumatologi din Republica Moldova „AOTRM-50 de ani”. Arta Medica, 2011, nr. 2(45), Supl., 176-178. ISSN 1810-1852

- Croitor, Gh.; Darciuc, M.; Bețișor, A.; Gherghiligiu, A.;Croitor, R. *Considerații asupra influenței offset-ului femoral în evoluția artroplastii de șold*. Materialele celui de-al VII-lea Congres al Ortopezilor - Traumatologi din Republica Moldova „AOTRM-50 de ani”. Arta Medica, 2011, nr. 2(45), Supl., 87-89. ISSN 1810-1852

- Croitor, Gh.; Hîncota, D. *Managementul postoperator în fracturile femurului distal*. Materialele celui de-al VII-lea Congres al Ortopezilor - Traumatologi din Republica Moldova „AOTRM-50 de ani”. Arta Medica, 2011, nr. 2(45), Supl., 15-17 . ISSN 1810-1852

- Croitor, Gh.; Hîncota, D. *Osteosinteza biologică în fracturile femurului distal*. Materialele celui de-al VII-lea Congres al Ortopezilor - Traumatologi din Republica Moldova „AOTRM-50 de ani”. Arta Medica, 2011, nr. 2(45), Supl., 13-14 . ISSN 1810-1852.

- Croitor,P. *Complicațiile tratamentului chirurgical al fracturilor acetabulare*. Buletinul Academiei de Științe a Moldovei (Științe Medicale) . 2011, nr.2 (30),163-166. ISSN 1857-0011

- Darciuc, D. *Experiența noastră în artroscopia diagnostico-curativă a leziunilor intra-articulare ale genunchiului*. Materialele celui de-al VII-lea Congres al Ortopezilor - Traumatologi din Republica Moldova „AOTRM-50 de ani”. Arta Medica, 2011, nr. 2(45), Supl., 202-204. ISSN 1810-1852.

- Darciuc, D. *Specificul anatomo-funcțional al patelei și rolul lui în aprecierea mecanismului de producere a fracturilor ei*. Buletinul Academiei de Științe a Moldovei (Științe Medicale) . 2011, nr.2 (30), 166-170. ISSN 1857-0011

- Darciuc, M.; Tocarciuc. V.; Talmaci, V. *Terapia antibacteriană endolimfatică indirectă metodă de profilaxie a complicațiilor septice în fractura deschisă de gambă*. . Materialele celui de-al VII-lea Congres al Ortopezilor - Traumatologi din Republica Moldova „AOTRM-50 de ani”. *Arta Medica*, 2011, nr. 2(45), Supl., 266-267. ISSN 1810-1852
- Ghidirim, Gh.; Kusturov, V.; Paladii, I.; Mahovici, I.; Vizitiu, A. *Particularitățile vascularizației bazinului în formarea hemoragiei retroperitoneale post-traumatice*. *Anale științifice ale Universității de Medicină și Farmacie "Nicolae Testemițanu"*. Ch., 2011, 4, 11-16. ISSN 1857-1719.
- Ghidirim, Gh.; Mișin, I.; Brânză, M.; Șor, E.; Crăciun, I. *Tomografia computerizată în evaluarea ischemiei mezenterice acute*. *Buletinul Academiei de Științe a Moldovei (Științe Medicale)* . 2011, nr.2(30), 77-81. ISSN 1857-0011.
- Ghidirim, Gh.; Mișin, I.; Bunic, Gh.; Zastavnițchi, Gh. *Stentul metalic autoexpandabil – o nouă metodă de hemostază a varicelor esofagiene hemoragice*. *Buletinul Academiei de Științe a Moldovei (Științe Medicale)* . 2011, nr.2(30), 54-58. ISSN 1857-0011.
- Ghidirim, Gh.; Mișin, I.; Bunic, Gh.; Zastavnițchi, Gh. *Varicele izolate ale porțiunii proximale esofagului (Downhill varices)*. *Buletinul Academiei de Științe a Moldovei (Științe Medicale)* . 2011, nr.2(30), 58-62. ISSN 1857-0011.
- Ghidirim, Gh.; Mișin, I.; Cernat, M. *Invaginația intestinală la adult*. *Buletinul Academiei de Științe a Moldovei (Științe Medicale)* . 2011, nr.2(30), 62-67. ISSN 1857-0011.
- Ghidirim, Gh.; Mișin, I.; Dolghii, A.; Șor, E. *Hemangiomul esofagului*. *Buletinul Academiei de Științe a Moldovei (Științe Medicale)* . 2011, nr.2(30), 67-70. ISSN 1857-0011.
- Ghidirim, Gh.; Mișin, I.; Zastavnițchi, Gh. *Inflamația apendicelui epiploic – diagnostic chirurgical neobișnuit*. *Buletinul Academiei de Științe a Moldovei (Științe Medicale)* . 2011, nr.2(30), 51-54. ISSN 1857-0011.
- Gornea, F.; Andronic, V.; Zelenschii, V.; Birman, M.; Pascari, ; Marchitan, M.; Ghitu, V. *Fracturile deschise de gamba în cadrul politraumatizmelor*. Materialele celui de-al VII-lea Congres al Ortopezilor - Traumatologi din Republica Moldova „AOTRM-50 de ani”. *Arta Medica*, 2011, nr. 2(45), Supl., 110-112. ISSN 1810-1852

- Gornea, F.; Chirilă, V.; Startun, V.; Dmitrienco, V.; Uncuța, C. *Osteosinteza în fracturile deplasate ale humerusului proximal*. Materialele celui de-al VII-lea Congres al Ortopezilor - Traumatologi din Republica Moldova „AOTRM-50 de ani”. *Arta Medica*, 2011, nr. 2(45), Supl., 156-159. ISSN 1810-1852

- Gornea, F.; Chirilă, V.; Startun, V.; Uncuța, C., Dmitrienco, V. *Experiența noastră în tratamentul chirurgical a fracturilor extremității distale a femurului*. Materialele celui de-al VII-lea Congres al Ortopezilor - Traumatologi din Republica Moldova „AOTRM-50 de ani”. *Arta Medica*, 2011, nr. 2(45), Supl., 146-149. ISSN 1810-1852

- Gornea, F.; Verega, Gr. , Tofan, I.; Iordăchescu, R.; Colesnic, V., ; Feghiu, L. *Osteita posttraumatică după osteosinteza fracturilor oaselor gambei*. Materialele celui de-al VII-lea Congres al Ortopezilor - Traumatologi din Republica Moldova „AOTRM-50 de ani”. *Arta Medica*, 2011, nr. 2(45), Supl., 154-156. ISSN 1810-1852.

- Groppa, S.; Glavan, Iu.; Belii, A.; Marina, I.; Postolachi, R.; Plotnicu, S. *Evaluarea eficienței methoxifluranului (Penthrox®) în calmarea durerii lombare acute de origine discogenă, studiu-pilot*. Buletinul Academiei de Științe a Moldovei (Științe Medicale). Materialele simpozionului al XII-lea al Neurologilor și Neurochirurgilor Chișinău-Iași 9-10 iunie 2011. Ch., 2011, nr. 1(29), 68-71. ISSN 1857-0011

- Gurghiș, R. *Rolul metodelor instrumentale în diagnosticul și monitorizarea leziunilor de ficat și splină, abordate nonoperator (revista literaturii)*. Buletinul Academiei de Științe a Moldovei (Științe Medicale) . 2011, nr.2(30), 93-101. ISSN 1857-0011.

- Hîncota, D. *Damage control orthopedic surgery la pacienți cu fracturi ale femurului distal în cadrul politraumatismelor*. Buletinul Academiei de Științe a Moldovei (Științe Medicale). 2011, nr.2 (30), 170-173. ISSN 1857-0011

- Kusturov, V.; Croitor, P.; Kusturova, A. *Fixarea oaselor bazinului în leziunile semiinelului posterior*. Buletinul Academiei de Științe a Moldovei (Științe Medicale) . 2011, nr.2(30), 176-179. ISSN 1857-0011.

- Kusturova, A. *Diagnosticul precoce al diformităților coloanei vertebrale la copii și adolescenți*. Materialele celui de-al VII-lea Congres al Ortopezilor - Traumatologi din Republica Moldova „AOTRM-50 de ani”. *Arta Medica*, 2011, nr. 2(45), Supl., 21-23. ISSN 1810-1852

- Kusturova, A. *Fracturile coloanei vertebrale la pacienții politraumatizați*. *Buletinul Academiei de Științe a Moldovei (Științe Medicale)* . 2011, nr.2 (30), 173-176. ISSN 1857-0011

- Mișin, I.; Gladun, E.; Mișina, A. *Chistul hidatic pelvian*. *Buletinul Academiei de Științe a Moldovei (Științe Medicale)* . 2011, nr.2(30), 81-85. ISSN 1857-0011.

- Postolache, R.; Glavan, I.; Burunsus, V.; Plotnicu, S. *Particularitățile de diagnostic și tratament a pacienților cu politraumatisme cranio-vertebrale*. Materialele celui de-al VII-lea Congres al Ortopezilor - Traumatologi din Republica Moldova „AOTRM-50 de ani”. *Arta Medica*, 2011, nr. 2(45), Supl., 31-33. ISSN 1810-1852

- Postolache, R. *Clinica, diagnosticul și tratamentul pacienților cu politraumatisme cranio-vertebrale*. *Buletinul Academiei de Științe a Moldovei (Științe Medicale)* . 2011, nr.2 (30), 194-199. ISSN 1857-0011

- Tocarciuc, V.; Darciuc M.; Nitelea, S.; Codreanu, I.; Mogildea, A.; Talmaci, V.; Soric, S. *Osteosinteza cu fixator extern in fractura deschisă*. Materialele celui de-al VII-lea Congres al Ortopezilor - Traumatologi din Republica Moldova „AOTRM-50 de ani”. *Arta Medica*, 2011, nr. 2(45), Supl., 172-174. ISSN 1810-1852

- Vozian, M. *Pancreatita emfizematoasă, reviu literaturii*. *Buletinul Academiei de Științe a Moldovei (Științe Medicale)* . 2011, nr.2 (30), 89-93. ISSN 1857-0011

- Zastavnițchi, Gh. *Stentul metalic auto-expandabil – alternativă a intervențiilor de urgență în tratamentul ocluziei neoplazice de colon*. *Buletinul Academiei de Științe a Moldovei (Științe Medicale)*. 2011, nr.2 (30), 85-89. ISSN 1857-0011.

- Zlatin V.; Glavan, A.; Buldumac, V.; Stavinschii, I. *Tratamentul chirurgical a fracturilor masivului trohanterian*. Materialele celui de-al VII-lea Congres al Ortopezilor - Traumatologi din Republica Moldova „AOTRM-50 de ani”. *Arta Medica*, 2011, nr. 2(45), Supl., 117-118. ISSN 1810-1852

- Кустуров, В.; Кустурова, А. *Фиксация костей таза при повреждении переднего полукольца*. Materialele celui de-al VII-lea Congres al Ortopezilor - Traumatologi din Republica Moldova „AOTRM-50 de ani”. Arta Medica, 2011, nr. 2(45), Supl., 165-168. (ISSN 1810-1852)

- Чобану, Г.К.; Кустуров, В.И.; Мишин, И.В. *Возможности улучшения результатов лечения пострадавших с политравмой*. Buletinul Academiei de Științe a Moldovei (Științe Medicale) . 2011, nr.2(30), 234-239. ISSN 1857-0011.

- Чобану Г.К.; Пысла М.С. *Медицинская сортировка как ключевой элемент в оказании медицинской помощи населению в чрезвычайных ситуациях*. Buletinul Academiei de Științe a Moldovei (Științe Medicale). 2011, nr.2 (30), 239-248. ISSN 1857-0011

Teze ale comunicărilor la congrese, conferințe, simpozioane naționale

- Ghidirim, Gh.; Mișin, I.; Bunic, Gh.; Dolghi, A.; Zastavnițchi, Gh. *Stenturile metalice auto-expandabile – nouă modalitate de tratament a stricturilor tractului digestive*. Arta Medica, 2011, nr. 3 (46), Ed.spec. Supl., 132 (L205). ISSN 1810-1852. Categoria C.

- Ghidirim, Gh.; Mișin, I.; Craciun, I. *Ischemia mezenterică acută, optimizarea diagnosticului și tratamentului*. Arta Medica, 2011, nr. 3 (46) Ed.spec. Supl., 168-169. (O265). ISSN 1810-1852. Categoria C.

- Ghidirim, Gh.; Mișin, I.; Dolghi, A.; Bunic, Gh.; Zastavnițchi, Gh. *Ligaturarea endoscopică cu ligaturi de nailon a varicelor esofagiene, gastrice și duodenale hemoragice*. Arta Medica, 2011, nr. 3 (46) Ed.spec. Supl., 131 (L204). ISSN 1810-1852. Categoria C.

- Ghidirim, Gh.; Mișin, I.; Dolghi, A.; Bunic, Gh.; Zastavnițchi, Gh. *Stentul Danis auto-expandabil în tratamentul hemoragiei din varicele esofagiene, rezultatele preliminare*. Arta Medica, 2011, nr. 3 (46) Ed.spec. Supl., 164 (O256). ISSN 1810-1852. Categoria C.

- Ghidirim, Gh.; Mișin, I.; Ghidirim, N.; Zastavnițchi, Gh. *Marcarea nodulilor limfatici santinelă în condiții de ocluzie neoplazică de colon*. Arta Medica, 2011, nr. 3 (46) Ed.spec. Supl., 64 (E95). ISSN 1810-1852. Categoria C.

- Ghidirim, Gh.; Mișin, I.; Istrate, V.; Bodrug, N. *Tratamentul endoscopic minim-invaziv al leziunilor precanceroase și al cancerului precoce din tractul gastrointestinal*. Sănătate Publică, Economie și Management în Medicină, 2011, 2(2), 75-76. ISSN 1729-8687. Categoria B.

- Ghidirim, Gh.; Mișin, I.; Vozian, M.; Zastavnițchi, Gh. *Diverticulul Meckel*. Arta Medica, 2011, nr. 3 (46) Ed.spec. Supl., 150 (N234). ISSN 1810-1852. Categoria C.

- Ghidirim, Gh.; Șor, E.; Berliba, S. *Tratamentul al ulcerului perforat, compararea rezultatelor*. Arta Medica, 2011, nr. 3(46), Ed.spec. Supl., 148. (ISSN 1810-1852) Categoria C.

- Gurghiș, R., Rojnoveanu, Gh., Ghidirim, Gh., Gafton, V., Plămădeală, S.; Ciobanu, N.; Cernat, M. *Aprecierea necesității și eficienței conduitei nonoperatorii vs operatorii la traumatizații cu leziuni hepatice*. Arta Medica, 2011, nr. 3 (46) Ed.spec. Supl., 40. ISSN 1810-1852. Categoria C.

- Gurghiș, R.; Rojnoveanu, Gh.; Ghidirim, Gh.; Plămădeală, S.; Gafton, V.; Clim, A.; Condrașov, A.; Cernat, M.; Guzun, S. *Concluziile soluționării nonoperatorii a leziunilor traumatice lienale închise*. Arta Medica, 2011, nr. 3 (46) Ed.spec. Supl., 38-39. (O265). ISSN 1810-1852. Categoria C.

- Gurghiș, R.; Rojnoveanu, Gh.; Plămădeală, S.; Ciobanu, N.; Istrati, C.; Branză, M.; Spătaru, V.; Oprea, A.; Jilin, V. *Aportul metodelor instrumentale în managementul nonoperator al leziunilor traumatice lienale*. Arta Medica, 2011, nr. 3 (46) Ed.spec. Supl., 39. ISSN 1810-1852. Categoria C.

- Kusturov, V.; Kusturova, A.; Paladii, I. *Tratamentul complex al leziunilor cutiei toracice la pacienții cu politraumatism*. Arta Medica, 2011, nr. 3(46), Ed.spec. Supl., 151-152 (N 236). ISSN 1810-1852. Categoria C.

- Mișin, I.; Ghidirim, Gh.; Vozian, M. *Peritonită spontană chiloasă acută*. Arta Medica, 2011, nr. 3 (46) Ed.spec. Supl., 150 (N233). ISSN 1810-1852. Categoria C.

- Paladii, I., Ghidirim, Gh., Kusturov, V., Vizitiu, A. *Traumatismul asociat sever, tipul de lezare a bazinului- factor determinant în gravitatea traumei*. Arta Medica, 2011, nr. 3(46), Ed.spec. Supl., 153 (N 238). ISSN 1810-1852. Categoria C.

- Paladii, I.; Ghidirim, Gh.; Kusturov, V.; Beschieru, E.; Mahovici, I.; Vizitiu, A.; Gheorghiuța, V. *Factorii prognostici de deces în traumatismul, complicat cu hemoragie retroperitoneală*. Arta Medica, 2011, Nr. 3(46), Ed.spec. Supl., 153-4 (N 239) (ISSN 1810-1852) Categoria C.

- Paladii, I.; Ghidirim, Gh.; Kusturov, V.; Beschieru, E.; Mahovici, I.; Vizitiu, A.; Gheorghiuța, V. *Hemoragiile retroperitoneale și semnificația medico-legală*. Arta Medica, 2011, nr. 3(46), Ed.spec. Supl., 154 (N 240). ISSN 1810-1852. Categoria C.

- Paladii, I.; Ghidirim, Gh.; Kusturov, V.; Mahovici, I.; Vizitiu, A. *Mortalitatea prespitalicească în traumatismul pelvio-abdominal*. Arta Medica, 2011, nr. 3(46), Ed.spec. Supl., 151 (N 235). ISSN 1810-1852. Categoria C.

- Paladii, I.; Ghidirim, Gh.; Kusturov, V.; Vizitiu, A. *Severitatea gradului traumatismului zonei pelvio-abdominale*. Arta Medica, 2011, nr. 3(46), Ed.spec. Supl., 152 (N 237). ISSN 1810-1852. Categoria C.

- Rojnoveanu, Gh.; Ghidirim, Gh.; Gagauz, I.; Gurghiș, R.; Gafton, V.; Bunescu, V.; Țințari, S.; Vozian, M. *Evoluția abordării leziunilor traumatice hepatice – experiența CNȘPMU*. Arta Medica, 2011, nr. 3(46), Ed.spec. Supl., 155. (ISSN 1810-1852) Categoria C.

- Vasiliev, A.; Mișin, I.; Tănase, A.; Mastak, D. *Acces vascular pentru hemodializă programată în cazul complicațiilor și epuizării rezervelor vasculare*. Arta Medica, 2011, nr. 3 (46), Ed.spec. Supl., 36 (B51). ISSN 1810-1852. Categoria C.

- Vozian, M. *Rezultatele precoce și tardive ale tratamentului pacienților cu pancreatită acută severă*. Arta Medica, 2011, nr. 3(46), Ed.spec.Supl., 77-78. (F116). (ISSN 1810-1852) Categoria C.

Teze ale comunicărilor la congrese, conferințe, simpozioane internaționale

- Ghidirim, Gh., Mișin, I., Ghidirim, N., Zastavnițchi, Gh. *Anastomoza latero-laterală și colostomie în tratamentul ocluziei neoplazice de colon stâng*. Chirurgia (Bucur.), 2011, 106 (Supl.1), 82 (T1-P-15). ISSN 1221-9118. (IF, 0.56).

- Ghidirim, Gh., Mișin, I., Istrate, V., Bodrug, N., Cucuta, B. *Mucozectomia endoscopică în tratamentul precursorilor canceroși și cancerului precoce de colon și rectum*. Chirurgia (Bucur.), 2011, 106 (Supl.1), 26-27 (TC-CO-23). ISSN 1221-9118. (IF, 0.56).

- Ghidirim, Gh., Rojnoveanu, Gh., Gurghiș, R., Tuceac, C., Curajos, L., Jilin, V. *CT conclusions in nonoperativ management of the spleen*. Chirurgia (Bucur.), 2011, 106(Supl.1), 258-259. ISSN 1221-9118. (IF, 0.56).

- Ghidirim, Gh.; Ghidirim, N.; Mișin, I.; Zastavnițchi, Gh. *Lavajul intraoperator în tratamentul ocluziei neoplazice de colon pe stânga - mit sau necesitatea*. Chirurgia (Bucur.), 2011, 106 (Supl.1), 83 (T1-P-16). ISSN 1221-9118. (IF, 0.56).

- Ghidirim, Gh.; Mișin, I.; Bunic, Gh.; Dolghii, A.; Zastavnițchi, Gh. *Stentul metalic auto-expandibil în tratamentul hemoragiei variceale, studiu plot*. Chirurgia (Bucur.), 2011, 106(Supl.1), 136-137 (T2-P-02). ISSN 1221-9118. (IF, 0.56).

- Ghidirim, Gh.; Mișin, I.; Craciun, I. *Opțiune chirurgicală în tratamentul ischemiei mezenteriale acute*. Chirurgia (Bucur.), 2011, 106(Supl.1), 260-261 (T3-P-41). ISSN 1221-9118. (IF, 0.56)

• Ghidirim, Gh.; Mișin, I.; Vozian, M.; Zastavnițchi, Gh. *Evaluarea scorurilor în apendicita acută Alvarado vs Ohman vs Lintula*. Chirurgia (Bucur.), 2011, 106(Supl.1), 259-260. (T3-P-41). ISSN 1221-9118. (IF, 0.56).

- Kusturova A. *Complex management of thoracic and spine injuries in polytrauma patients*. International Conference of Young Researchers. IX edition. November. 2011. Scientific Abstracts, 2011, 17 (ISBN 978-9975-9898-4-8)

- Kusturova A. *School spinal screening for early detection of adolescent idiopathic scoliosis*. International Conference of Young Researchers. IX edition. November. 2011. Scientific Abstracts, 2011, 18 (ISBN 978-9975-9898-4-8)

- Șor, E.; Oriol A. *Ulcer perforat. Scientific abstracts* . International Conference of Young Reseaechers. IX edition. November. 2011. Scientific Abstracts, 2011, 43 (ISBN 978-9975-9898-4-8)

- Șor, E.; Tanasieva, C. *Leziunile traumatice ale diafragmului*. Scientific abstracts. International Conference of Young Reseaechers. IX edition. November. 2011. Scientific Abstracts, 2011, 44 (ISBN 978-9975-9898-4-8)

- Кустурова А. *Возможности коррекции укорочения нижней конечности у пациентов с идиопатическим сколиозом. International Conference of Young Researchers. IX edition. November. 2011. Scientific Abstracts, 2011, 20 (ISBN 978-9975-9898-4-8)*
- Кустуров, В.; Кустурова, А. *Аппараты наружной фиксации в комплексе лечения пострадавших с политравмой.* "Илизаровские чтения", Сб. науч. работ. Курган, Россия. 2011, с. 214-216.